1900
Lane Medical Libr

Über

Naevus neurofibromatosus.

Inaugural-Dissertation

zur

Erlangung der Doktorwürde in der Medizin, Chirurgie und Geburtshilfe

einer

Hohen medizinischen Fakultät der Universität Leipzig

vorgelegt von

S. Samson,
approb. Arzt.

Leipzig.
Buchhandlung Gustav Fock,
Gesellschaft mit beschr. Haftung.
1900.

Gedruckt mit Genehmigung der Medizinischen Fakultät der Universität zu Leipzig. 13. Juli 1900.

Referent: Herr Geh. Med.-Rat Prof. Dr. Marchand.

Meinen geliebten Eltern

in

Dankbarkeit zugeeignet.

Muttermäler haben stets das Interesse der Ärzte in Anspruch genommen und sind von jeher schon Gegenstand chirurgischer Behandlung gewesen.

Zum Teil geschah ein chirurgischer Eingriff aus kosmetischen Gründen, zum Teil aber auch, weil man beobachtet hatte, dass sich aus den an und für sich klinisch indifferenten Naevis gar nicht so selten bösartige Neubildungen entwickelten.

Auch die Laien haben sich angesichts der oft augenfälligen Entstellung durch Muttermäler vielfach mit der Deutung derselben beschäftigt, und so werden denn für das Zustandekommen von Muttermälern die abenteuerlichsten Mutmassungen angegeben, unter denen das „Versehen" während der Schwangerschaft bei den Müttern die grösste Rolle spielt.

Derartige Legenden haben natürlich keinerlei Anspruch auf wissenschaftliche Verwertung.

Aber auch die ärztliche Auffassung ist hie und da kühn hypothetisch.

Saint-Hilaire, Chiari und andere haben Erblichkeit beobachtet.

J. H. Leopold hält den Naevus für eine lokale, foetale Missbildung bei sonst gesundem Kinde und beschuldigt eine krankhafte Beschaffenheit des Fruchtwassers. Dasselbe soll färbende Bestandteile enthalten, die auf dem Boden des Uterus gelagert und die daselbst liegenden Kindesteile gefärbt und krankhaft affiziert haben.

Auch Bircher nimmt eine foetale Anlage an und denkt, analog der Erklärung der Dermoidcysten, an einen Zwillingskeim, der auf den persistierenden Foetus transplantiert ist und mit diesem wächst.

von Baerensprung hat 4 Fälle von Naevus unius lateris beobachtet, die dem Verlaufe der Spinalnervenausbreitung entsprechen, und nimmt infolgedessen trophisch-neurotische Störungen als Aetiologie an.

von Planner schliesslich denkt ebenfalls an einen nervösen Prozess ähnlich dem Morbus Addisonii bei Erkrankung des Ganglion coeliacum, den Chloasmata gravidarum und den Pigmentanomalieen nach psychischen Affekten.

Wie wir sehen, haben alle genannten Autoren lediglich auf Grund des klinischen Bildes mit seinen zufälligen Komplikationen aetiologische Vermutungen ausgesprochen, die einer schärferen wissenschaftlichen Begründung entbehren. Licht ist erst in dieses Gebiet getragen, nachdem die wissenschaftliche Forschung mehr von Zufälligkeiten, wie sie doch leicht ausschliesslich klinische Beobachtung schaffen kann, abgesehen hat und allein aus dem allen Naevis gemeinsamen mikroskopischen Bau, der von jedem Nachuntersucher kontrollierbar ist, die Aetiologie herzuleiten sucht.

Demiéville hat im Jahre 1880 nachgewiesen, dass das mikroskopische Bild sämtlicher Pigmentflecken, sowohl der angeborenen Linsenflecke und Pigmentmäler wie der erworbenen Sommersprossen, prinzipiell nicht verschieden ist, sondern nur Gradunterschiede zeigt.

Unna und von Planner bestätigen diesen Befund.

Der Naevus ist charakterisiert durch eine typische Zellinfiltration des Coriums und Papillarkörpers in Form rundlicher oder strangförmiger Herde und zweitens durch

die Pigmentablagerung in den tiefsten Schichten des Epithels und in den Zellnestern des Coriums.

Die Frage nach der Aetiologie der Naevi hat sich nun zugespitzt auf die Frage: Woher stammen die soeben erwähnten Zellnester im Corium?

Darüber soll die nachfolgende Kasuistik Auskunft geben.

Die einschlägige Litteratur weist im grossen und ganzen 2 Theorien auf.

Die eine Gruppe von Autoren, deren Hauptvertreter Demiéville und von Recklinghausen sind, nimmt an, die Naevuszelle sei ein Abkömmling der Endothelzelle, und die so oft beobachteten bösartigen Neubildungen auf dem Boden des Naevus seien als Sarkome anzusprechen.

Die andere Gruppe von Autoren, Unna an der Spitze, leitet die Naevuszelle von der Epithelzelle ab und hält demgemäss die bösartigen Neubildungen für echte Carcinome.

Endothelialtheorie.

Wenden wir uns nun zunächst der ersten Gruppe zu, so begegnen wir auch hier wieder 2 auseinandergehenden Ansichten.

Die von Demiéville aufgestellte Theorie erklärt die Naevuszelle als aus einer Alteration der Blutgefässwand entstanden, während von Recklinghausen die Endothelzelle der Lymphbahnen verantwortlich macht.

Demiéville sieht das Rete Malpighii nirgends verbreitert, oft durch das zellreiche Corium abgehoben, gedehnt und dadurch verdünnt.

Die Zellen des Coriums sind typisch zu Strängen und Nestern angeordnet, die durch Bindegewebssepten voneinander getrennt sind, und von denen die Nester Querschnitte der Stränge darstellen.

Die Stränge zeigen 2 Formen ihrer Elemente:

Die eine Form zeigt kleine runde oder ovale Kerne mit glänzendem dicken, doppeltkonturierten Rande und zahlreichen Körnchen. Die Kerne sehen denen des Rete Malpighii sehr ähnlich, sind dicht gelagert und berühren sich oft unter Bildung von Facetten. Oft sind die Kerne auch durch helle, homogene Grundsubstanz getrennt, im Gegensatz zum fibrillären Corium, gegen welches sie durch eine scharfe Linie abgesetzt sind.

Die zweite Form zeigt nicht wie die erste nur Kerne und Zwischensubstanz, sondern man sieht die Kerne noch von Protoplasma umgeben, während Zwischensubstanz nicht immer vorhanden ist.

Auch eine diffuse Verteilung der Kernmasse hat Demiéville beobachtet und sehr selten auch eine reichliche Ablagerung von geschwellten, Endothelien ähnlichen, scharf konturierten Zellen in faseriger Zwischensubstanz von exquisit reticulärem resp. alveolärem Typus. Das Gewebe sieht hierbei maschig aus; jede Masche enthält eine Zelle, das Reticulum schmale lange Bindegewebskerne.

Demiéville hält dieses Stadium für ein Spätstadium der Pigmentflecken. Die Anordnung der Zellzüge in der Cutis deutet auf praeformierte Bahnen hin, und zwar, da Demiéville die Lymphgefässe normal findet, auf die Blutgefässe.

Dafür spricht der Verlauf der Zellzüge in den Papillen, die in 2 Ästen aufsteigen und in der Papille umbiegen. Vor allen Dingen lässt sich aber auch die Alteration der Blutgefässwandungen direkt nachweisen und nach Demiéville in 3 Stadien zerlegen:

1. Zunächst verdickt sich das Endothel, und Kerne springen in das Lumen vor. Dadurch sieht das ganze Gefäss verbreitert, das Lumen verengt aus.

2. Das zweite Stadium zeigt eine Infiltration der Adventitia mit sehr vielen runden und ovalen Kernen, wie sie die Naevuszellnester enthalten. Oft mischen sich grosse blasse, homogene Kerne, ähnlich den Endothelkernen, dazwischen.

3. Allmählich geht dieses Stadium in das dritte über, d. h. in eine vollständige Obliteration des Gefässes, das nunmehr als Kernstrang imponiert.

Dieser Auffassung Demiévilles stimmt auch von Planner bei, nur mit der Einschränkung, dass er niemals völlig obliterierte Gefässe beobachtet hat.

Auch Alexandra Bogoliubsky erklärt die Naevuszelle für einen Abkömmling der Blutgefässendothelzelle und hat die Lymphgefässe, meist neben den Strängen verlaufend, normal gefunden. Da sie aber auch ausserhalb der Blutgefässbahnen Zellstränge gefunden hat, z. B. in der Epidermis und in den Haarwurzelscheiden, so schliesst sie, dass sich die Naevuszellen nicht ausschliesslich an die Gefässbahn halten, sondern auch in den Bahnen der Saftlücken in das umgebende Gewebe hineinwuchern.

Nach diesem Überblick über die Erklärung der Naevuszelle im Sinne der Demiévilleschen Idee kommen wir nunmehr insbesondere zu von Recklinghausen, der die Endothelzelle der Lymphbahnen für die Bildung der Naevuszelle verantwortlich macht.

Nach von Recklinghausen liegen die Zellstränge in den Lymphbahnen der Cutis und des subcutanen Gewebes, während Nerven, Schweisskanäle, Arterien, Venen und Blutkapillaren deutlich zu verfolgen und am Tumor nicht beteiligt sind.

In den Zellsträngen liegen nur selten feine Kapillaren, nie Nerven, in den vorhandenen Nerven nie Zellen.

Wenn es sich um praeformierte Bahnen handelt, so kommt nur der Lymphgefässapparat in Betracht.

Dazu stimmt auch, dass die Stränge und Nester scharfe Umgrenzung zeigen, und zwar nicht durch eigene Wandung, sondern durch das umgebende Bindegewebe gebildet.

Das von andern Autoren beschriebene Lumen wird nur durch ausgefallene Zellen vorgetäuscht, denn sonst müsste sich doch eine Regelmässigkeit der Lumina vorfinden.

Die Zellstränge hängen miteinander zusammen und teilen sich dichotomisch. Die Zellen selbst sind auf den Wandungen der Lymphbahnen nicht nach Art eines typisch geschichteten, etwa verdickten Epithels angeordnet; sie sind deutlich dreieckig, viereckig, abgeplattet oder spindelförmig und haben regelmässig einen schön ovalen Kern wie die meisten Sarkomzellen, sind also von gewöhnlichen Eiter- oder Granulationszellen verschieden. Dagegen besitzen sie eine Ähnlichkeit mit „wuchernden Endothelien einer Serosa, z. B. im Beginne einer Entzündung".

Zwischen den Zellen sieht man Kittsubstanz, welche gewissermassen „Abgüsse des Zwischenraumes benachbarter Zellen" darstellt, in den dichteren älteren Stellen auch intercellulares Bindegewebe.

Wahrscheinlich ist also das Primäre die Zellproliferation, die Organisation zu Bindegewebe das Sekundäre.

Bei noch älteren Naevis zeigt sich eine noch weitere Sonderung zu mehreren welligen, parallel verlaufenden Bindegewebsbündeln: man kann sogar den Übergang zum harten Fibrom beobachten.

Der ganze Prozess hat sehr viel Ähnlichkeit mit einer Entzündung, gehört aber doch in das Gebiet der Neubildungen, da kein Gewebe zerstört, sondern nur

verdrängt wird. Durch das Wachsen des Tumors von den basalen Teilen her wird das Bindegewebe der Oberfläche parallel gedehnt. Ebenso ist auch die Verlaufsrichtung der Zellstränge selbst von Wachstums- und Druckverhältnissen abhängig.

Von Recklinghausen nennt den Tumor „Lymphangiofibrom".

Einer Derjenigen, die der Anschauung von Recklinghausens beipflichten, ist Bauer

In seiner Polemik wendet er sich hauptsächlich gegen die Arbeit Unnas, der die Naevuszellen von den Epithelien ableitet.

Bauer findet alle Gebilde der Cutis normal, bis auf das Lymphsystem, dessen charakterischen Endothelzellen eine enorme Ähnlichkeit mit den Naevuszellen nicht verkennen lassen.

Da aber die Zellzüge wohl auf ein praeformiertes System hinweisen, aber doch eine netzartige Anordnung vermissen lassen, wie sie bedingt sein würde, wenn die Neubildung von der Lymphgefässwandung ausginge, so macht Bauer die verstreut liegenden Endothelien der Saftlücken für das Zustandekommen der Naevuszellen verantwortlich.

Aber auch die Lymphgefässe selbst findet Bauer nirgends intakt, weist es aber, bei den noch zu wenig geklärten Beziehungen zwischen Lymphgefässen und Saftlücken, ab, im einzelnen Falle entscheiden zu können, was bei der pathologischen Bildung betroffen ist.

Die Gefässe findet Bauer stark erweitert, oft in der Adventitia zellig infiltriert. Hin und wieder verläuft sogar ein Gefäss direkt im Naevuszellhaufen, und zwar dann, wenn perivasculäre Lymphspalten getroffen sind.

Den von von Recklinghausen gewählten Namen „Lymphangiofibrom" hält Bauer nicht für geeignet, da

die eigentliche Geschwulst oft gar kein intercelluläres Bindegewebe zeigt, vielmehr Zelle an Zelle liegt: er schlägt deshalb den indifferenteren Namen „Endotheliom“ vor.

Die bisweilen aus den Naevis sich entwickelnden malignen Tumoren hält Bauer für Sarkome; und zwar sind es meistens Alveolärsarkome, die mikroskopisch mit den reinen Naevis eine so grosse Ähnlichkeit besitzen, dass sie von diesen nur schwer abgrenzbar sind.

Jedenfalls sind Naevus und Pigmentsarkom eng verwandt. Virchow sagt: „Genau genommen ist eine Fleischwarze ein unvollständig entwickeltes Sarkom.“ Das Sarkom entwickelt sich, wenn der Naevus durch irgend ein Moment stärker zu wachsen beginnt.

Gemeinsam haben die benignen und malignen Naevi

1) das unveränderte Epithel,

2) die alveolär gegliederten Zellmassen.

Dagegen ist die Zellproliferation bei den malignen Naevis eine viel intensivere; auch die Pigmentation nimmt an Ausdehnung zu. Vor allen Dingen aber wuchert das Sarkom in Zügen und Nestern in die Tiefe, während die benigne Naevusneubildung durch ein Bindegewebsstratum gegen die Tiefe abgegrenzt ist.

Epithelialtheorie.

Wenden wir uns nun zur zweiten Gruppe von Autoren, welche die Naevuszelle im Gegensatz zu der vorigen Gruppe von der Epithelzelle ableitet und die vom Naevus ausgehenden bösartigen Tumoren für Carcinome hält, so begegnen wir zunächst dem Begründer dieser Theorie, Unna.

Unna schreibt folgendermassen:

„Im embryonalen oder jugendlichen Zustande der Haut schnüren sich Epithelkeime ab, welche Jahrzehnte

lang unthätig verharren, um im höheren Alter unter dem Einflusse irgend welcher Reize zu bösartigen Geschwülsten auszuwachsen.“

Unna findet in den Zellhaufen keine Intercellularsubstanz; er rechnet sie deshalb auch nicht zu Endothelien oder Bindegewebszellen, sondern zu Epithelien, obwohl er findet, dass die Naevuszellen weniger tingibel sind als die Epithelien und deren Charakteristika, Epithelfaserung und Stachelzellen, nicht zeigen.

Unna bezeichnet die Naevuszellen als epitheloide Zellen, die besonders den Drüsenzellen sehr ähnlich sind, und glaubt, den Abschnürungsprozess vom Epithel in flagranti beobachtet zu haben. Er schildert den Vorgang folgendermassen: Die untersten stark pigmentierten Retepartieen schnüren sich in Form rundlicher Nester ab und verändern sich sofort; das Protoplasma fliesst zusammen und wird rundlich, die Stachelung in der Peripherie verschwindet, die Zellen werden weniger tingibel, und das ganze Nest wird von Cutisgewebe umwachsen. So liegen die Epithelkeime der Cutis einverleibt; dieselben können unter dem Einflusse irgend welcher Reize zu bösartigen Tumoren auswachsen und sind dann echte Carcinome. Durch die Metaplasie der Epithelzellen von fasertragenden zu faserlosen Zellen werden dieselben erst beweglich. (Waldeyer).

Auch gutartige Endstadien der Naevi erwähnt Unna, und zwar als die häufigere Form die molluscoide Entartung, als selteneres Bild den Übergang in das Fibrom.

Als Gegner dieser Theorie und als Anhänger der von Recklinghausenschen Theorie haben wir oben schon Bauer kennen gelernt.

Bauer hat nirgends Abschnürungen vom Epithel und selbst bei stärkster Vergrösserung nie Übergang von Naevuszellen in Epithel gesehen, hat vielmehr in

allen Fällen noch „Randbindegewebe“ zwischen Epithel und Zellnestern nachweisen können.

Auch die Annahme Unnas einer Metaplasie von fasertragenden Epithelzellen zu faserlosen Naevuszellen, ähnlich dem Vorgange bei der Talgdrüsenbildung, hält Bauer für unwahrscheinlich; ferner hat er auch im Gegensatz zu Unna Intercellularsubstanz oder wenigstens Bindegewebskerne gesehen und erinnert daran, dass, wenn Unna trotzdem Recht hätte, doch gerade das Fehlen von Intercellularsubstanz für stark wuchernde Endothelzellen charakteristisch wäre.

Auch die Verschiedenheit der einzelnen Zellkerne unter einander, während Epithelkerne alle gleich sind, und schliesslich die verschieden starke Reaktion auf Farben spricht nach Bauer gegen Unnas Theorie.

Auch auf der Naturforscherversammlung zu Lübeck, wo Unna Abschnürungsprozesse bei Naevis Neugeborener demonstriert, wird er von Israel und Ribbert nicht als beweiskräftig anerkannt, indem diese daran erinnern, wie leicht bei der Unebenheit der Haut infolge von Schräg- und Schiefschnitten Täuschungen unterlaufen können.

Für Unnas Theorie kämpfen besonders Delbanco, Kromayer, Hodara und Scheuber.

Delbanco sieht das Deckepithel verbreitert und Zapfenbildung, also aktive Wucherung des Epithels, ferner eine beträchtliche Metaplasie seiner Elemente, so dass die metaplasierten Epithelien eine auffallende Ähnlichkeit mit den epitheloid geformten Naevuszellen zeigen.

Das Bindegewebe mit den in demselben liegenden Apparaten findet Delbanco normal; auch die Lymphendothelien sieht er überall erhalten, und zwar findet er die Naevuszellhaufen in den Lymphgefässen liegend, so dass die Herde oft Endothelumsäumung zeigen.

Wenn von Recklinghausen Recht hätte und die Naevuszellen Abkömmlinge der Endothelzellen der Lymphgefässe wären, so würde man nach Delbanco überhaupt keine normalen Lymphendothelien mehr sehen dürfen.

Nach Delbancos Auffassung zeigt das Bindegewebe aktive Wucherungsvorgänge, umwächst den Epithelzapfen und splittert bereits metaplasierte Nester vom Epithel ab, die dann im Cutisbindegewebe eingesargt liegen und zu neoplastischen Vorgängen, zum Carcinome, führen können.

Auch Kromayer leitet die Naevuszellen vom Epithel ab; stellt aber im Gegensatz zu Delbanco den Vorgang so dar, dass die Epithelzapfen aktiv in das Corium hineinwuchern und nicht, wie Delbanco meint, passiv durch das umwachsende Bindegewebe abgesplittert werden.

Die von Delbanco als Lymphendothelien angesprochenen Zellen, welche die Zellnester umkleiden, erklärt Kromayer für plattgedrückte Epithelien, da es in der Cutis nur zerstreut liegende Endothelien, aber keine eigentliche Endothelauskleidung giebt.

Im Bindegewebe findet Kromayer, ausser einer mässigen Vermehrung von Zellen um die Gefässe herum, nichts Besonderes, dagegen sieht er den für Epithelien charakteristischen Stachelpanzer bei vielen Naevuszellen noch undeutlich erhalten. Bindegewebe innerhalb der Zellnester entwickelt sich erst nach und nach mit zunehmendem Alter der Naevi, in welchem auch die Nestbildung und Epithelabschnürung dann nur noch vereinzelt auftritt. Die in den Zellmassen vor sich gehende Bindegewebsentwicklung ist nach Kromayer ein metaplastischer Vorgang der Naevuszelle selbst; die von Delbanco, Bauer u. a. als Bindegewebskerne angesprochenen Kerne hält Kromayer demnach für lang ausgezogene Epithelkerne. Bei noch weiter zunehmendem Alter und

der damit Hand in Hand gehenden Bindegewebsentwicklung bilden sich dicke breite, derbe Faserzüge aus, zwischen denen die atrophischen Naevuszellen — „wie im Narbengewebe“ — eingekeilt liegen. „Aus den flachen, beetförmigen Geschwülsten bilden sich auf diese Weise fibromatöse und molluscoide Geschwülste, die auch Unna als die Endstadien der Naevi beschreibt“.

Hodara stimmt Unna in allem bei. Auch er sieht die Metaplasie von fasertragenden Epithelien zu faserlosen Naevuszellen und hält die malignen Tumoren für Naevocarcinome.

Scheuber leitet die Naevuszelle ebenfalls von der Epithelzelle ab. Er beschreibt die mikroskopischen Bilder von zwei demselben Individuum entnommenen Naevis, von denen der erste mikroskopisch das gewohnte typische Bild zeigt.

Beim zweiten Naevus sieht man dagegen die Zellen diffus im Bindegewebe zerstreut, die zellig durchsetzte Cutis selbst durch einen breiten Bindegewebsstreifen vom Epithel getrennt. Der epitheliale Charakter der Zellen ist hier nicht mehr so scharf ausgesprochen, wie beim ersten Naevus: die Zellen sind kleiner, protoplasmaärmer; Epithelfaserung ist nicht nachzuweisen; das Gewebe ist durchsetzt von Bindegewebselementen mit ihren schmalen, dunkelgefärbten Kernen.

So standen sich die Ansichten der Autoren gegenüber, bis i. J. 1899 aus der von Bergmannschen Klinik eine Arbeit erschien, in der Soldan die Aetiologie der Naevuszellen auf ein drittes Gebiet verweist, auf das Gebiet neurotischer Veränderungen, und die Pigmentmäler als Neurofibromatose anspricht.

Die Idee ist nicht neu.

Wie wir in der Einleitung zu dieser Arbeit gesehen haben, haben sich immer wieder Autoren gefunden, die in den Naevis einen nervösen Prozess vermutet haben, Kopp sogar schon auf Grund des mikroskopischen Bildes, wie von Planner berichtet.

Der Erste, der in das Gebiet neurofibromatöser Veränderungen Licht gebracht hat, ist von Recklinghausen, der in seiner Festschrift für Virchow „Über die multiplen Fibrome der Haut und ihre Beziehung zu den multiplen Neuromen" auf Grund sorgfältigster Untersuchungen auf die grosse Ähnlichkeit des mikroskopischen Baus der weichen Warzen und Neurofibrome auch schon hingewiesen hat.

Wenn er schliesslich doch die Naevi pigmentosi resp. weichen Warzen als Lymphangiofibrome bezeichnet, wie wir oben gesehen haben, während er zugleich nachweist, dass die sogenannten falschen Neurome (Virchow), multiplen Fibrome der Haut und die Lappenelephantiasis mikroskopisch zu indentifizieren sind: so hat er doch das Verdienst, durch den Hinweis auf die grosse Ähnlichkeit der weichen Warzen und der soeben genannten Bildungen den Gedanken, den er selbst anfangs gehabt hat, nochmals angeregt zu haben, nämlich den Gedanken, ob nicht auch die weichen Warzen als Neurofibrome anzusehen sind.

Einen vielversprechenden Ausblick in dieses Untersuchungsgebiet gestattet der „Beitrag zu der Lehre von den Neuromen" von Goldmann aus der Freiburger chirurgischen Universitätsklinik. Ebenso interessant wie wertvoll ist für uns der mikroskopische Befund des Falles I.

Es handelt sich hier um ein Rankenneurom des linken Cervicalplexus, dessen entsprechende Hautbedeckung ausser wenigen kleinen flachen Pigmentfleckchen makroskopisch nichts Abnormes zeigt.

Um so überraschender ist der mikroskopische Befund dieser Hautpartie. Goldmann findet nämlich in den Bindegewebssepten des subkutanen Fettgewebes Nervenstämmchen, die dieselbe Abnormität zeigen wie das Rankenneurom, nämlich eine Zellwucherung des endoneuralen Bindegewebes.

Auch ein Blutgefäss mit verdickter Adventitia ist in dem mikroskopischen Bilde zu sehen. Die Verdickung ist aber nicht gleichmässig, sondern knötchenförmig und gestattet stets den Nachweis von Nervenfasern.

Die Cutis zeigt denselben Befund wie die Subcutis. Die Nervenfasern lassen sich von hier aus im Zusammenhang in die Cutis hinein verfolgen und lassen sich besonders in den zahlreichen Fibromknötchen der Pars reticularis allemal nachweisen. In der Pars papillaris dagegen finden sich nur noch Nervenfasern ohne Beziehung zum Fibrom vor; die Fibrome selber lassen sich allmählig, je mehr man sich der Oberfläche nähert, immer schlechter gegen das Cutisgewebe abgrenzen; auch die Verdickung der Nervenscheiden ist hier nicht mehr sicher zu erkennen.

Die Fibrome durchsetzen die Cutis in verschiedenen Richtungen; charakteristisch sind die der Hautoberfläche parallel ziehenden Fibrome, welche die Verbindung zweier Fibrome kennzeichnen. Die Verdickung von Talgdrüsen, Haarscheiden und Knäueldrüsen lässt sich stets auf verdickte Nervenelemente zurückführen, während die Organe selbst stets normal sind.

Auch die Gefässe sind überall normal. Wo Adventitiawucherungen vorgetäuscht werden, handelt es sich stets um circumscripte Knötchen, in denen, analog den Fibromen der Cutis, stets Nerven nachgewiesen werden können. Die Veränderungen des Nervenfaserbindegewebes sind überall den Veränderungen am Nerven-

stamm, wie sie das Rankenneurom darstellt, homolog: im Centrum der Knötchen liegen Nervenfasern.

Die ganze cutane Neubildung wird wegen ihres schleimähnlichen Aussehens von vielen Autoren als myxomatös bezeichnet. Das Bild erinnert wohl an eine myxomatöse Degeneration; gegen eine Degeneration spricht aber schon a priori der Kernreichtum der Neubildung, der doch gerade charakteristisch ist. Goldmann beschreibt das mikroskopische Bild folgendermassen:

„In der Hauptsache fand sich ein locker gewobenes weites Maschenwerk von unregelmässig verlaufenden Bindegewebsfasern, die von einem System spindelförmiger Zellen übersponnen sind, welche an ihren Polen feine protoplasmatische, sich mehrfach verästelnde Fortsätze ausschicken. Diese Fortsätze stellen entweder die Verbindungsglieder der Zellen untereinander dar oder gehen in die Bindegewebsfibrillen selbst über. Solche Zellen liegen frei in den Bindegewebsmaschen oder den Bindegewebsfibrillen an. Das feine Gerüstwerk dieser Zellen schliesst vorwiegend Lymphocythen ein.“

Da dieses schleimähnliche Bild konstant ist, so supponiert Goldmann der Anlage schon den Keim zu diesem spezifischen Vorgange.

Das beschriebene Bild hat grosse Ähnlichkeit mit der embryonalen Dura mater, wie sie in dem Key-Retziusschen Werke, Tafel XX, Bd. I, dargestellt ist. Hierdurch bestimmt, nimmt Goldmann nicht einen einfachen Wucherungsprozess des Endoneuriums an, sondern vielmehr „eine Bildungsanomalie, die vielleicht auf Störungen der normalen Entwickelung der Nervenscheide beruht. Das Bindegewebe der Nervenscheide verharrt mit andern Worten auf einer gewissen Stufe foetaler Entwicklung, ihre Zellelemente sind demgemäss zu gesteigerter Proliferation fähig“.

Der zweite Fall, den Goldmann beschreibt, hat für uns nur insofern Interesse, als hier ein malignes Neurom des X. Intercostalraumes mit multiplen Neuromen und erbsen- bis handtellergrossen Pigmentierungen im Niveau der Haut vorhanden sind.

Die erste Arbeit, die direkt von den Beziehungen der Pigmentmäler zur Neurofibromatose handelt, ist, wie schon erwähnt, von Soldan veröffentlicht.

Das Ergebnis der Untersuchungen, die Soldan mit Hilfe der Weigert-Palschen Markscheidenfärbung in vier Fällen angestellt hat, ist folgendes:

Der erste untersuchte Naevus zeigt dicke Nervenstränge, die aus der Tiefe nach der Oberhaut gerichtet aufsteigen und deren begleitendes Bindegewebe allmählich kernreicher wird. Auch Nervenabzweigungen werden von kernreichem Bindegewebe begleitet.

Im Stratum reticulare ziehen zahlreiche Zellstränge von unregelmässigem Verlaufe, die stets Nervenfasern beherbergen, ins Stratum papillare hinein. Hier lassen sich keine Nervenfasern in den Zellhaufen mehr nachweisen, aber auch in der umgebenden normalen Haut nicht.

Die Stränge laufen in der Pars papillaris parallel zur Haut, um schliesslich mit senkrecht oder schräg gerichteten Ausläufern dicht an eigentümliche ovale Zellnester der Papillen heranzureichen oder auch hin und wieder mit ihnen sich zu verschmelzen. Diese Nester sind vom Epithel durch helles faseriges Bindegewebe mit spärlichen Kernen getrennt.

Aber auch im Epithel und im epithelialen Teil der Haarbälge liegen Zellhaufen, und zwar stets durch konzentrische bindegewebige Hüllen umgeben. Hin und wieder scheint diese bindegewebige Hülle zu fehlen: dann scheint das Epithel direkt in die Zellmasse über-

zugehen. In der Peripherie der Naevi, wo die Zellhaufen in erster Bildung anzutreffen sind, sieht man stets Abgrenzung derselben gegen das Epithel.

Da die Wucherung nicht im ganzen Verlaufe des Nerven gleichmässig wahrnehmbar ist, so schliesst Soldan daraus folgendes: „Wir haben uns gewisse Wucherungscentren im Verlaufe des Nervenfasernetzes der Haut vorzustellen, durch deren weiteres Wachstum schliesslich das Nervenfasernetz eines ganzen Bezirkes in diesen pathologischen Prozess einbezogen wird."

Auch beim zweiten Naevus sieht Soldan in den Zellsträngen der tieferen und tiefsten Hautschichten Nervenfasern.

Im dritten Falle handelt es sich um eine grosse, vom Halse bis zum Gesäss herunterreichende, braun pigmentierte Hautelephantiasis. Hier ist der Nervenbefund ein negativer, vielleicht da nur Jugendstadien Aufschluss geben können. Dagegen zeigt ein Pigmentnaevus desselben Individiums überall den bei Fall I und II konstatierten Nervenbefund. Der Pigmentnaevus zeigt auf seiner Oberfläche noch zwei kleine weiche Fibrome.

Der vierte Fall zeigt ein Rankenneurom in der Wange, in der dasselbe bedeckenden Hautpartie ein erbsengrosses Fibrom, ferner mehrere subkutane Fibrome und Naevi pigmentosi.

Das Rankenneurom besteht aus verdickten Nervensträngen in der Richtung eines grösseren Gefässes; das endoneurale Bindegewebe ist gewuchert und hat dadurch die Nervenfasern dissociiert. Die Zwischensubstanz ist spärlich, zeigt aber zahlreiche Zellen mit spindelförmigen, grossen Kernen.

Dieselben Elemente finden sich auch in dem Hautfibrom der Wange. Auch das mikroskopische Bild des Naevus pigmentosus zeigt ein aus der Tiefe aufsteigendes

Nervenfaserbündel, verdickt durch stark wucherndes Endoneurium. Im Verlaufe der Nervenfasern sieht man dann die typische Neubildung des Naevus.

Soldan nimmt nun Unnas Erklärung an: es handelt sich um „hereditär veranlagte oder embryonal angelegte, zu verschiedenen Zeiten des Lebens sichtbar werdende und äusserst langsam sich entwickelnde, durch Farbe oder Form der Oberfläche auffallende, umschriebene kleine Missbildungen der Haut", spricht aber im Gegensatz zu den früheren Autoren die Naevi als Neurofibrome an. Er sagt: „Wir sehen Zellnester und -stränge in grosser Anzahl in der Lederhaut liegen, im Stratum reticulare fast regelmässig in Gesellschaft von Nervenfasern. Die letzteren sind in dieser Hautregion auch in solchen Zellsträngen nachzuweisen, welche direkt mit der epithelialen Scheide eines Haarbalges im Zusammenhange stehen, ja sogar in die Zellennester der Stachelschicht des Haarbalges kann man Nervenfasern austreten sehen. Dagegen fand ich niemals eine Nervenfaser in den Zellhaufen der Papillarschicht, der Papillen und in denen des Epithels selbst, aber auch niemals in dieser Höhe in dem umgebenden normalen Bindegewebe."

Der Prozess in den Papillen und der Cutis ist derselbe, die Zellzüge hängen kontinuierlich zusammen. Der negative Ausfall des Nervennachweises in den Papillen hat vielleicht seine Ursache darin, dass nach Pal nur Markscheiden gefärbt werden, während die Nerven in den oberen Partieen ihre Markscheide schon verloren haben, vielleicht von den letzten nicht mehr darstellbaren Nervenausläufern abstammend. Die wuchernde Cutis drängt die Epidermis zur Seite und bildet so Epithelzapfen und -leisten.

Das oberflächliche Hautfibrom entsteht, wenn die Tumormasse grosse Wachstumsenergie besitzt; drängt

diese Wachstumsenergie über einen grösseren Hautbezirk gleichmässig der Oberfläche zu, so entsteht die Hautelephantiasis und, der Schwere folgend, Lappenbildung. In den Riesentumoren sind die spärlichen Nerven sehr schwer zu finden; Atrophie oder numerische Hypertrophie der Nervenfasern findet nicht statt.

Die Beteiligung des Gefässsystems ist wahrscheinlich erst eine Folgeerscheinung der Neurofibromatose. Demnach sichtet Soldan das Gebiet der Neurofibrome folgendermassen:

A. Neurofibrome der grösseren Nervenstämme, soweit sie noch ein deutliches Perineurium besitzen.
   a) falsche Neurome (Fibroneurome), charakterisiert durch herdweise Wucherung an einzelnen Punkten der Nerven.
   b) Rankenneurome (plexiforme Neurome, Neuroma cirsoideum, Fibroma cylindricum); die Wucherung ergreift grössere Strecken der Nerven verhältnismässig gleichmässig.

B. Neurofibrome der Nervenendausbreitungen nach Verlust des Perineuriums.
   a) Zellnester und -stränge der Naevi pigmentosi, verrucae carneae oder molles, Fibromata mollusca; charakterisiert durch circumscripte Wucherungsprozesse in der Haut.
   b) Elephantiasis congenita neuromatodes, Pachydermatocele, Lappenelephantiasis. Diffuse Wucherung im Bereiche des Ausbreitungsbezirkes eines oder mehrerer grösseren Nervenstämme in der Haut.

Nach diesem Überblick über die Hauptzüge der Naevuslitteratur gehe ich nunmehr zu dem Riesennaevus über, der im Januar 1899 in der Leipziger chirurgischen

Universitätspoliklinik des Herrn Prof. Friedrich zur Beobachtung kam und die Veranlassung zu dieser Arbeit wurde.

Anamnese.

Frieda S., 15jähriges Mädchen aus Blumroda bei Borna.

Die Eltern leben und sind gesund.

Von den 4 Geschwistern leidet eine Schwester an Krämpfen. Sonstige Nervenleiden oder Missbildungen sollen in der Familie nicht vorgekommen sein.

Seit $^1/_2$ Jahre hat das Mädchen ihre Periode, regelmässig alle 4 Wochen.

Patientin hat seit Kindheit an „nervöses Zucken", sonst will sie nie krank gewesen sein.

Den grossen Naevus der linken Schulter hat Patientin schon mit zur Welt gebracht; derselbe ist mit dem Heranwachsen des Mädchens gleichmässig mitgewachsen.

In letzter Zeit haben sich auf der bis dahin glatten Haut des Muttermals warzenartige Wucherungen gezeigt, zugleich haben sich auch stechende Schmerzen eingestellt.

Patientin kommt deswegen in die dermatologische Abteilung der hiesigen Universitätspoliklinik und wird zwecks operativer Behandlung Herrn Prof. Friedrich überwiesen.

Status praesens.

Kleines, gracil gebautes, mässig genährtes Mädchen mit geringem Fettpolster.

Haut und Schleimhäute blass. Gesicht, Hals und Arme durch Sonnenbrand leicht gebräunt. Gesicht und Arme zeigen ausserdem an verschiedenen Stellen dunkelbraune, scharf begrenzte, nicht behaarte, stecknadelknopf-

bis thalergrosse Pigmentflecke; der Rumpf ist von solchen Pigmentflecken wie übersät.

Ein etwa fünfmarkstückgrosser, rotbrauner Naevus fällt auf dem akromialen Drittel der rechten Clavicula auf.

Über den Riesennaevus s. u.

Das Haupthaar ist aschblond.

Das Mädchen ist geistig wenig rege und zeigt leicht angedeutete choreatische Bewegungen.

Motilität und Sensibilität zeigt nichts Abnormes. Über die Sensibilität der Haut des Riesennaevus s. u.

Thorax flach gebaut. Die Atmung beiderseits gleichmässig.

Pulmones geben rechts vorn normalen Lungenschall bis zur 6., hinten bis zum unteren Rand der 11. Rippe.

Der rechte untere Lungenrand ist gut verschieblich.

Links vorn ist der Lungenschall etwas verkürzt bis zum oberen Rand der 4., hinten bis zum oberen Rand der 11. Rippe.

Der linke untere Lungenrand ist ebenfalls gut verschieblich.

Auskultatorisch zeigt die rechte Lunge normales Vesikuläratmen, die linke überall leicht verschärftes Inspirium und etwas verlängertes Exspirium. Nirgends Geräusche.

Cor und Abdominalorgane o. B.

Status localis.

Der grosse Naevus zieht über die Höhe der linken Schulter vom Kopfe dem Arme zu.

Die Sensibilität im Hautgebiet des Naevus ist in allen Teilen gleich deutlich gegen rechts herabgesetzt.

Der Naevus zeigt eine gelbbraune bis dunkelbraune Farbe und ist bis auf den unteren Teil der linken Ohrmuschel, die eine wollige Behaarung von aschblonder

Farbe zeigt, unbehaart. Die Ränder sind allseitig in der Farbe scharf gegen die normale Haut abgesetzt und verlaufen in unregelmässiger Linie.

Die obere Grenze des Naevus verläuft etwa in der Höhe der Linea nuchae unter dem Haupthaar bis zur Mittellinie, diese nicht nach rechts überschreitend. Die hintere Grenze entfernt sich nach abwärts bald immer mehr von der Mittellinie und lässt zwischen sich und dieser ein nicht pigmentiertes dreieckiges Feld frei, dessen Spitze oben liegt. Die hintere Grenze verläuft dann fingerbreit unterhalb des oberen Trapezinsrandes dem Ansatze des linken Deltoides zu.

Die vordere Grenze zieht zunächst fingerbreit vor dem linken Ohr mit Unterbrechung des Tragus, der ebenso wie die Concha im engeren Sinne nicht pigmentiert ist. Die Grenzlinie biegt dann unterhalb des Ohrläppchens nach hinten um und zieht wenig vor dem linken musc. sternocleidomastoideus nach abwärts, ungefähr parallel der hinteren Naevusgrenze. Bald mündet aber dieser epauletteartige Naevusstreifen in ein Pigmentgebiet ein, das mit der vorderen Grenze über die Clavicula hinweg dem oberen Drittel des Sternums entgegenzieht. Der Naevus als solcher erreicht dieses aber nicht, indem er sich allmählich in unzählige Pigmentfleckchen von Stecknadelknopf- bis Erbsengrösse auflöst. Die Grenze wird nach unten erst wieder scharf am vorderen Rande des Deltoides, wo sie der Insertion dieses Muskels zuzieht; hier endigt der Naevus fast spitz.

Wenn man versucht, die Pigmentausbreitung des Naevus zu Hautnervenbezirken in Beziehung zu bringen, so ergiebt sich bei genauer Abgrenzung der Hautbezirke des plexus cervicalis, dass der Naevus den Hautbezirken des n. occipitalis major und minor, des n. auricularis

magnus und der nn. supraclaviculares entspricht, während das Gebiet des n. subcutaneus colli frei bleibt.

Auch das Gebiet, das den Dorsalästen des Cervikalplexus gehört, ist in Gestalt des erwähnten dreieckigen Feldes, das vom hinteren Rande des Naevus und der Medianlinie begrenzt ist, frei geblieben.

Die Oberfläche ist nicht in allen Teilen des Naevus gleichmässig, und zwar zeigt sie, ungefähr die Mitte des Naevus einnehmend, eine Geschwulstbildung.

Dieselbe ist flächenhaft ausgebreitet und überragt nur wenig das Niveau der Haut.

Inbegriffen in die Geschwulstbildung ist die regio nuchae bis auf das dreieckige nicht pigmentierte Feld in der Mitte, die regio clavicularis und infraclavicularis, während die regio occipitalis, mastoidea, die Ohrmuschel und ferner die regio acromialis und deltoidea keine Geschwulstbildung zeigt, sondern normal glatt ist.

Das Bild der Geschwulst erinnert an das einer Gänsehaut: die Oberfläche ist stark papillös hypertrophisch. Zugleich ist diese Partie durch narbenähnlich schnürende Bindegewebszüge in Inseln zerlegt, die ihrerseits wieder aus einer Anzahl solcher Papillen bestehen.

Jede papillöse Erhebung zeigt die Öffnung einer Talgdrüse.

Seinem ganzen klinischen Bilde nach ist der Tumor ein durchaus gutartiger.

Therapie.

Wegen des unaufhaltsamen Weiterschreitens des Prozesses und der in letzter Zeit entstandenen Schmerzen wird dem Mädchen die operative Entfernung der Geschwulst vorgeschlagen und in Chloroformnarkose ausgeführt.

Der Tumor wird im Gesunden excidiert, der Defekt durch Transplantation nach Thiersch gedeckt. Der Heilverlauf ist ein durchaus aseptischer.

Anfangs Juli stellt sich das Mädchen wieder ein, um den Heilerfolg kontrollieren zu lassen.

Derselbe ist ein guter; die transplantierte Hautpartie ist frei auf der Unterlage verschieblich.

Jedoch zeigt der erwähnte fünfmarkstückgrosse Pigmentfleck auf dem acromialen Drittel der rechten Clavicula jetzt auch eine leichte warzenartige Erhabenheit und wird deshalb ebenfalls excidiert, und zwar unter Schleich'scher Anaesthesie. Die Wunde wird vernäht und heilt per primam.

Am 28. März d. J. kommt das Mädchen abermals zur Untersuchung und zeigt nun folgenden interessanten Befund:

Die infolge der Transplantation durch Narbengewebe ersetzte Hautpartie im Naevus zeigt eine Unmenge von derben, das Hautniveau zum Teil überragenden Knötchen von Erbsengrösse.

Bei der Palpation fühlt man auch in der Haut selbst gelegen noch eine grosse Zahl solcher Knötchen.

Die Haut selbst ist auch jetzt gut von der Unterlage abhebbar.

Bei der Palpation der darunter liegenden Organe äussert Patientin über dem Musc. sternocleidomastoideus, ungefähr von der Mitte ab nach abwärts bis zur clavicularen Insertion, lebhaften, als stechend bezeichneten Schmerz.

Man fühlt dementsprechend von der Mitte des M. sternocleidomastoideus nach abwärts ziehend eine Kette erbsengrosser Knötchen, die allmählich in ein ganzes Convolut von Knötchen übergeht, von denen die Fossa supraclavicularis wie ausgefüllt erscheint.

Die klinische Diagnose lautet auf multiple Hautfibrome und Rankenneurom.

Es wird der Patientin wiederum die operative Entfernung vorgeschlagen und in Chloroformnarkose ausgeführt.

Der Hautschnitt wird dem hinteren Rande des Musc. sternocleidomastoideus entlang der clavicularen Insertion dieses Muskels zugeführt, und im unteren Ende des Schnittes zu diesem senkrecht ein zweiter Schnitt gelegt.

Beim Zurücklegen der Hautlappen sieht man in grosser Anzahl gallertig durchscheinende erbsen- bis kirschgrosse Knötchen, die in der Richtung des Cervicalplexus ziehen und mit diesem im Zusammenhang stehen.

Das Convolut von Knötchen wie auch die isoliert auftretenden Knötchen, die bis in die Mitte des Musc. sternocleidomastoideus reichen, werden in toto entfernt.

Die Haut wird nach sorgfältiger Unterbindung über der Wunde zusammengezogen und vernäht.

Die Wunde heilt per primam bis auf eine kleine gangränös werdende Stelle, die sich aber auch bald durch Granulationsbildung schliesst.

Makroskopischer Befund.

Betrachten wir zunächst makroskopisch das zuerst excidierte Stück aus dem Riesennaevus, so kann man schon mit unbewaffnetem Auge im Corium der hypertrophischen Partie zerstreut liegende, gallertig aussehende, bis stecknadelknopfgrosse Knötchen erkennen; im Corium der nicht hypertrophischen Naevuspartie lassen sich diese Knötchen nicht ohne weiteres makroskopisch nachweisen.

Eine ganz auffallende Ähnlichkeit haben aber diese Knötchen mit den allerdings bedeutend grösseren, die durch die letzte Operation gewonnen sind, und zwar

sowohl mit den als Hautfibrome wie auch mit den als Rankenneurom angesprochenen Knötchen.

Die Knötchen der letzteren Tumoren sind ebenfalls gelblich-glasig, gallertig durchscheinend.

Bei dem bedeutend grösseren Massstabe dieser Knötchen lassen dieselben noch ein graues, solideres Centrum deutlich erkennen, das bei genauerem Betrachten ein strangartiges Gebilde darstellt, das in sämtlichen Knötchen die gleiche Richtung hat, und zwar die Richtung des Zuges der Knötchenkette überhaupt.

Die Knötchen sind durch ein glashelles Häutchen umschlossen.

Mikroskopischer Befund.

Zur mikroskopischen Untersuchung gelangte zunächst ein Stück aus dem Riesennaevus.

Bei der Doppelfärbung mit Haematoxylin und Eosin ergiebt sich nun folgender Befund:

Das Epithel zeigt in seinen tiefen Lagen bräunliches Pigment.

Die Epithelleisten, welche die stark verbreiterten Coriumpapillen der hypertrophischen Partie von einander scheiden, sind stark verlängert, während sie in der glatten Naevuspartie nicht verändert sind.

Das Corium zeigt in seinen einzelnen Lagen grosse Verschiedenheiten.

Allen Lagen gemeinsam ist der Zellreichtum; derselbe ist ein diffuser. In diesem zellreichen Corium liegen ausserdem noch zu Strängen und Nestern angeordnete Zellmassen, die gegen die Hautoberfläche gerichtet aufsteigen. Aus diesen Zellsträngen zweigen sich auch der Oberfläche parallel ziehende Zellstränge ab.

Besonders scharf und deutlich zu erkennen sind die Zellzüge in der nicht hypertrophischen Partie des Naevus,

wo das Corium nur spärlich infiltriert ist, während in den hypertrophischen Naevuspartieen in erster Linie das stark diffus zellig infiltrierte Corium auffällt.

Die Zellstränge lassen sich von den tieferen Coriumschichten aus, wo sie scharf umgrenzt sind, bis in die Papillen hinein, wo sie allmählich die scharfe Umgrenzung einbüssen, stellenweise continuierlich verfolgen. Die Zellstränge sind bald rund, bald länglich oval, bald nierenartig seitlich eingezogen, bald sieht man wiederum Zellstränge, die ein grösseres Stück der Länge nach angeschnitten sind.

Die Umgrenzung der Stränge ist eine verschieden scharfe.

In den tieferen Schichten der Cutis und in der Subcutis liegen die Stränge wie von einer derben, aus Bindegewebsfibrillen bestehenden Kapsel abgegrenzt, während in den Papillen stets eine deutliche, aber nur noch sehr schwache bindegewebige Umgrenzung nachzuweisen ist. Auch Blutgefässe und Schweissdrüsen sind stellenweise circumscript infiltriert.

Der Inhalt der Zellstränge ist in den verschiedenen Hautschichten ebenfalls nicht derselbe.

Im Papillarkörper bestehen die Zellstränge aus eng aneinander liegenden, endothelähnlichen Zellen mit blasigem, dicken Kern. Zwischen diesen Zellen sieht man sehr zartes Bindegewebe mit langgezogenen, spindelförmigen Kernen.

In den tieferen und tiefsten Schichten sehen die Zellnester ganz anders aus.

Zunächst fällt der der Tiefe zu vorherrschend werdende Bindegewebsreichtum auf, so dass die Zellnester der Subcutis wie ein scharf abgekapseltes Maschenwerk von Bindegewebsbälkchen imponieren.

In diesen Maschen liegen schöne, den Endothel-

zellen gleichende Zellen mit grossem, blasig aussehendem, rundem oder ovalem Kern. Ausserdem sieht man zahlreiche Bindegewebskerne. Im Centrum eines jeden Nestes liegt ein Strang von Bindegewebsfasern eng und parallel nebeneinander, und zwar um so deutlicher, je tiefer man ins Corium eindringt, während der Oberfläche zu dieses Bild an Deutlichkeit verliert und in dem Papillarkörper überhaupt nicht zu sehen ist.

Dieser centrale Bindegewebsstrang schliesst ebenfalls die eben beschriebenen, als Naevuszellen bekannten Zellen ein. Daneben findet man in den Zellnestern auch noch Leukocythen mit einem und mehreren Kernen und ferner normale und im Zerfall begriffene rote Blutkörperchen.

Pigment ist in den Zellnestern nirgends nachzuweisen.

Die Untersuchung mit der Weigert-Palschen Markscheidenfärbung ergiebt nun, dass die eigentümlichen, in den Zellnestern central liegenden, strangförmigen Gebilde Nervenfasern sind, und dass ferner die Zellstränge und -nester noch viele isoliert angeschnittene, durch viel Bindegewebe dissoziierte Nervenfasern enthalten. Sowohl die Schnitte durch den Naevus als auch durch die Knötchen, die durch die letzte Operation gewonnen sind, geben das gleiche Resultat, das uns die beigegebenen Abbildungen veranschaulichen sollen: eine endoneurale Bindegewebswucherung.

Epikrise.

Fassen wir nochmals alle wichtigen Untersuchungsresultate zusammen:

1. Der Pigmentnaevus entspricht dem Gebiet der Hautausbreitung gewisser Nerven des Plexus cervicalis, und zwar dem Hautgebiet des n. occipitalis

major und minor, des n. auricularis magnus und der nn. supraclaviculares.

2. Die Sensibilität ist in allen Teilen des Naevus deutlich gegen rechts herabgesetzt.
3. Der Naevus wird schmerzhaft, und zwar wird der Schmerz als stechend bezeichnet, wie wir es bei Neuromen gewohnt sind.
4. Nach der operativen Entfernung der Naevusgeschwulst entwickeln sich nach einiger Zeit auf derselben Stelle kutan und subkutan Knötchen, die, wie sich bei der Operation herausstellt, makroskopisch den allerdings kleineren Knötchen der Naevusgeschwulst gleichen.
5. Die Zellstränge des Coriums lassen sich aus den tiefen Schichten bis in die Papillen kontinuierlich verfolgen. Das übrige Coriumbindegewebe ist in den hypertrophischen Partieen sehr stark, in den glatten Partieen sehr wenig diffus zellig infiltriert. Die Papillen sind dementsprechend auch in den hypertrophischen Partieen breit und gross.
6. Im Centrum eines jeden Zellnestes der Cutis und Subcutis fällt, ebenso wie in den Schnitten durch die Knötchen des mutmasslichen Rankenneuroms und der multiplen Hauptfibrome ein strangförmiges Gebilde auf.
7. Je höher die Coriumschicht, desto undeutlicher wird dieser centrale Strang und auch die Umgrenzung der Nester. Im Papillargebiet sind solche strangartigen Gebilde im Centrum der Zellmassen überhaupt nicht mehr anzutreffen: hier imponieren die Zellstränge vielmehr als Säulen eigenartiger endothelähnlichen Zellen, zwischen denen sehr zartes spärliches Bindegewebe liegt.

8. Die centralen Stränge in den Zellnestern erweisen sich als Nervenfaserbündel und die Zellnester selbst als Schnitte durch Neurofibromknötchen.

Schon die klinische Beobachtung, dass sich im Anschluss an einen excidierten gutartigen Naevustumor an derselben Stelle Neurofibrome bilden, legt die Vermutung nahe, dass es sich in beiden Fällen um denselben Prozess handelt, der von der Nervenendausbreitung zentralwärts fortgeschritten ist. Dazu kommt die Thatsache, dass die Sensibilität im ganzen Naevusgebiet herabgesetzt ist, und dass dieses Naevusgebiet selber dem Hautausbreitungsbezirk der oben genannten Nerven entspricht.

Vor allem ausschlaggebend ist aber der mikroskopische Befund, der positive Nachweis von Nervenfasern in den Zellnestern, mit Ausnahme der Zellnester im Papillargebiet. Aber im Papillargebiet sind überhaupt keine Nervenfasern, auch keine normalen, mehr nachweisbar gewesen. Vielleicht ist dies durch die anatomische Verschiedenheit der Nervenfasern in der Cutis und Subcutis bedingt, da sich andererseits die Zellstränge aus den tieferen Schichten bis in die Papillen kontinuierlich verfolgen lassen.

Diese ganzen Befunde und Überlegungen berechtigen wohl dazu, vorliegenden Naevus als Neurofibromatosis cutanea anzusprechen.

Zum Schlusse meiner Arbeit drängt es mich, Herrn Prof. Friedrich für die gütige Überlassung dieser Arbeit, insbesondere für die freundliche Unterstützung bei derselben meinen ehrerbietigsten Dank auszusprechen.



Figur 1.

Durchschnitt des Geschwulstgebietes bei schwacher Vergrösserung.

a) neurofibromatöse, teils knollig gewulstete, teils geschlängelte Geschwülstchen,
c) diffus infiltriertes Corium,
d) rete Malpighii, unterste Schicht bräunlich pigmentiert.

Die Färbung des Präparates, nach dem die Zeichnung angefertigt wurde, war Haematoxylin-Eosin.



Figur 2.

a) Nerv in neurofibromatöser Entartung,
b) noch unveränderte Nervenbündel,
c) diffuse Bindegewebsinfiltration.

Markscheidenfärbung nach Weigert-Pal.

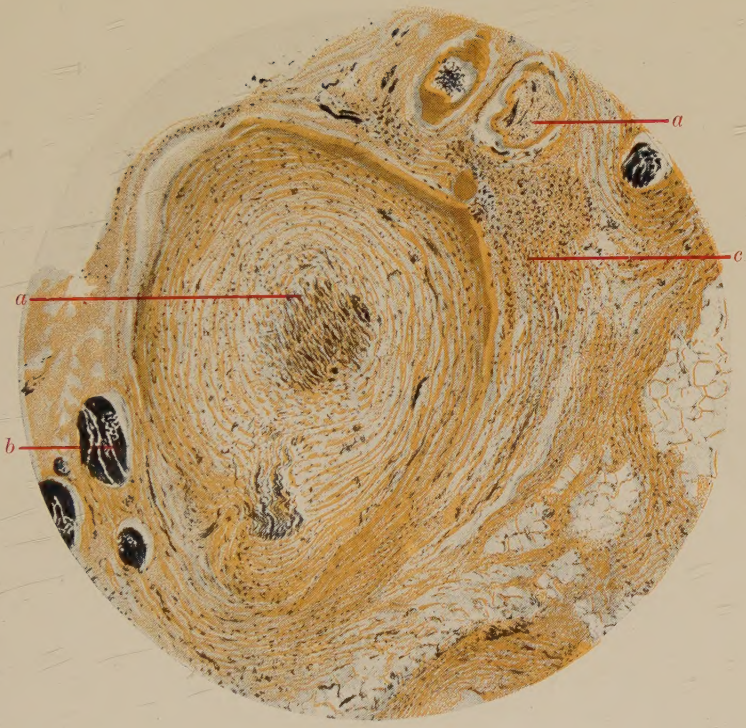

Figur 3.
Durchschnitt durch ein grösseres Neurofibrom.
a, b und c wie Figur 2.
Färbung wie Figur 2.

Benutzte Litteratur.

von Baerensprung, Naevus unius lateris .... Charité-annalen 1862. 21. Bd. 2. Heft.

Bauer, Über endotheliale Hautwarzen und ihre Beziehungen zum Sarcom. Virchow-Archiv 142.

Bircher, Zur Aetiologie des Naevus pilosus pigmentosus congenitus extensus. Arch. f. Dermat. u. Syph. 41. 1897.

Bogoliubsky, Alexandra, Über Pigmentflecke der Haut .... Dissert. Bern 1887.

Chiari, Über Hypertrichosis des Menschen .... Referat in Schmidts Jahrbüchern 1893, No. 237.

Delbanco, Epithelialer Naevus .... Monatshefte f. prakt. Dermat. 1896. Bd. 22. No. 3.

Demiéville, Über Pigmentflecken der Haut .... Virchow-Arch. 81. Bd. 1880.

Goldmann, Beitrag zu der Lehre von den Neuromen ... Beiträge zur klin. Chirurgie v. Bruns. Bd. 10. 1893.

Hodara, Das Verhalten der Epithelfaserung während der Entwicklung der weichen Muttermäler und der alveolären Carcinome .... Monatshefte f. prakt. Dermat. 1897. Bd. 25. No. 5.

Kromayer, Zur Histogenese der weichen Hautnaevi .... Dermat. Zeitschrift 1896. 3. Band.

J. H. Leopold, Ungeheurer Naevus lenticularis und über die mutmassliche Ursache desselben, als einer Foetuskrankheit .... Monatsschrift f. Geburtskunde. 10. 1857.

Naturforscherversammlung in Lübeck .... Referat im Arch. f. Derm. u. Syph. 1895. Bd. 33.

von Planner, Ein Fall von Naevus congenitus mit excessiver Geschwulstbildung .... Arch. f. Derm. u. Syph. 1887.

von Recklinghausen, Über die multiplen Fibrome der Haut und ihre Beziehung zu den multiplen Neuromen .... Festschrift f. Virchow. Berlin 1882. speziell Kap. 4.

Scheuber, Über den Ursprung der weichen Naevi .... Arch. f. Derm. u. Syph. 1898. Bd. 44.

Soldan, Über die Beziehungen der Pigmentmäler zur Neurofibromatose ... Arch. f. klin. Chirurgie 1899. Bd. 59. No. 2.

Unna, Naevi und Naevocarcinome .... Berliner klin. Woch. 1893.

— Ergänzungsband zu Orths Lehrbuch der patholog. Anatomie. Bd. II. 2.

Lebenslauf.

Am 25. Januar 1876 wurde ich, Oskar Siegfried Samson, israelitischer Religion, als Sohn des Kaufmanns Leopold Samson zu Wolfenbüttel, Herzogtum Braunschweig, geboren.

Daselbst besuchte ich das Herzogliche Gymnasium, wo ich Ostern 1894 das Zeugnis der Reife erhielt. Nachdem ich dann ein halbes Jahr als Kaufmann in der Fabrik meines Vaters thätig war, ging ich im Herbst 1894 zum Studium der Medizin über.

Ich studierte das 1. Semester in Berlin, das 2. in Freiburg, das 3. und 4. in Leipzig, wo ich am 20. Juli 1896 die ärztliche Vorprüfung bestand. Im 5. Semester, im Winter 1896/97, genügte ich meiner halbjährigen Dienstpflicht mit der Waffe in Berlin beim 2. Garde-Ulanen-Regiment. Das 6. und 7. Semester war ich wieder in Freiburg und vom 8. Semester ab in Leipzig, wo ich am 26. März d. J. die Approbation erhielt.

Leipzig, im Juni 1900.

Druck: Hallberg & Büchting (Inh.: L. A. Klepzig), Leipzig.